

# Bloqueio do Plano do Eretor da Espinha: Uma Revisão de Evidências Atuais

Araz Pourkashanian<sup>1†</sup>, Madan Narayanan<sup>2</sup>, Arun Venkataraju<sup>3</sup>

<sup>1</sup> Pesquisador em Anestesia Regional, Hospital de Frimley Park, Reino Unido

<sup>2</sup> Anestesista Consultor, Hospital Frimley Park, Reino Unido


<sup>3</sup> Anestesista Consultor, Hospital Hamshire NHS Trust, Reino Unido

Editado por: Dr. Su Cheen Ng, Anestesista Consultor, Hospital University College London, e Dr. Gillian Foxall, Anestesista Consultor, Hospital Real do Condado de Surrey, Reino Unido

† E-mail do autor correspondente: araz.pourkashanian@nhs.net

Publicado em 3 de dezembro de 2019.

**Tradução e supervisão da Comissão de Educação Continuada / Sociedade Brasileira de Anestesiologia**



## PONTOS-CHAVE

- O bloqueio do plano do eretor da espinha é uma técnica de anestesia regional fácil de ser realizada e com uma ampla gama de aplicações clínicas.
- A maioria das pesquisas atuais focam-se no seu uso em cirurgia torácica e do tronco.
- Muitos especialistas agora consideram o bloqueio do plano do eretor da espinha uma opção analgésica alternativa à analgesia epidural torácica e aos bloqueios paravertebrais, especialmente quando essas técnicas são contraindicadas.
- O bloqueio tem um bom perfil de segurança, com muito poucas complicações relatadas.

## INTRODUÇÃO

Os bloqueios do plano interfascial são o assunto mais comentado atualmente em anestesia regional. O cirurgião alemão Carl Ludwig Schleich, do século XIX, é considerado por muitos o pai da anestesia por infiltração. Seu trabalho de 1899 intitulado “Operações Indolores. Anestesia Local com Líquidos Indiferentes” descreve o uso de agentes anestésicos locais (AL) para relaxar os músculos da parede abdominal anterior e fornecer analgesia para auxiliar na cirurgia.<sup>1</sup> Esta foi a origem de um procedimento que agora é praticado no mundo todo, o bloqueio da bainha do músculo reto. Essas técnicas tiveram que aguardar bastante tempo até o seu uso em terapia clínica, já que a sua segurança, eficácia e reprodutibilidade têm sido difícil de avaliar. Contudo, vários fatores levaram a um crescimento aparentemente exponencial nas pesquisas, descrição e utilidade dos bloqueios do plano fascial. O surgimento de tecnologia de ultrassom prontamente disponível no cuidado em saúde dos dias atuais, e a produção de ALs do grupo amida de mais longa duração tiveram um impacto significativo. Uma das maiores razões provavelmente foi o desejo – e, alguns diriam, a necessidade – de se afastar de técnicas neuraxiais tradicionais usadas em terapia perioperatória de pacientes submetidos a cirurgia torácica e abdominal. Com as técnicas cirúrgicas ficando menos invasivas, a introdução de roteiros de recuperação aprimorados, e o uso maior de terapias de anticoagulação, o uso de anestesia epidural diminuiu entre muitos praticantes clínicos. Além disso, a publicação por Blanco, em 2007, de uma técnica de plano abdominal transversal (TAP, na sigla em inglês) guiada por ultrassom levou os pesquisadores a explorar vários planos para bloqueios interfasciais.<sup>2</sup> Atualmente, o maior volume de trabalhos produzidos nesta área está focado em bloqueios do plano interfascial troncal, um dos quais é o bloqueio do plano do eretor da espinha (ESP, na sigla em inglês).<sup>3</sup>

Este tutorial examinará pesquisas e evidências atuais na aplicação clínica do bloqueio ESP. Exploraremos sua criação por meio dos resultados de testes de estudos randomizados controlados publicados recentemente e postularemos o que o futuro reserva para esta nova técnica. A técnica propriamente dita será descrita detalhadamente no artigo do Tutorial de Anestesia da Semana sobre ESP.

Há um teste online disponível para Educação Médica Contínua (EMC) autodidata. Estima-se que leva 1 hora para concluí-lo. Por favor, registre o tempo gasto e relate-o ao seu órgão de reconhecimento se você quiser solicitar pontos de EMC. Um certificado será entregue a quem passar no teste. Por favor, consulte a política de reconhecimento [aqui](#).

[FAÇA O TESTE ONLINE](#)

## BLOQUEIO ESP: O QUE É?

O bloqueio ESP é uma nova técnica do plano interfascial paraespinal que foi inicialmente usada por Forero et al<sup>4</sup> para 2 pacientes com dor neuropática torácica crônica e 2 pacientes submetidos a cirurgia toracoscópica auxiliada por vídeo. Os autores descreveram 2 técnicas para este bloqueio. Uma foi em um paciente com dor neuropática de propagação metastática para as costelas, onde injetaram AL no plano entre os músculos romboide maior e o eretor da espinha (ES, isto é, superficial ao ES). O paciente teve resolução completa da dor. Nos 3 outros casos, o AL foi depositado profundamente no músculo eretor da espinha, que, de maneira semelhante, produziu o efeito analgésico desejado, mas também forneceu um bloqueio sensorial cutâneo.

A prática padrão para se realizar um bloqueio ESP hoje utiliza o ultrassom para depositar AL profundamente as 3 colunas de músculos ES (erector spinae, ou eretores da espinha: iliocostal, longuíssimo, espinhal), que percorrem a extensão da coluna desde a base do crânio até a crista medial do sacro (Figuras 1 e 2) Todos eles têm inserções nos processos transversos, cujo nível depende do músculo específico. Por cima do complexo ES, há 2 outras camadas de músculos: o trapézio e o romboide maior (Figura 2)

## O BLOQUEIO ESP SE TORNOU POPULAR? O QUE DIZ A LITERATURA?

Desde a publicação de Forero no periódico *Anestesia Regional e Medicina da Dor*, em setembro de 2016,<sup>4</sup> tem havido amplo interesse no bloqueio ESP. Nos 2 anos seguintes, houve cerca de 100 publicações relevantes, e, com base em uma pesquisa na literatura conduzida em junho de 2019 via EMBASE, Medline E PubMed, esse número já foi há muito excedido.

Como acontece com toda técnica nova de anestesia regional, o interesse inicial pelo bloqueio levou a uma abundância de clínicos tentando replicar os efeitos em seus próprios pacientes. O resultado foi uma riqueza de relatos de casos com uma ampla gama de aplicações clínicas. Tsui et al<sup>5</sup> recentemente realizaram uma revisão agrupada de 242 casos relacionados ao bloqueio ESP. Após aplicar o critério de inclusão à sua busca, eles descobriram que 90,5% das publicações era ou relatos de caso ou séries de caso, 5,5% era estudos anatômicos em cadáveres, e apenas 2,4% eram estudos randomizados controlados. A maioria das publicações se originou na Turquia (25%), com o Canadá e o Japão em 2º e 3º lugar, respectivamente, na produção de artigos.

## ESTUDOS ANATÔMICOS E MECANISMO DE AÇÃO PROPOSTO

Como acontece com todos os bloqueios de planos fasciais, o objetivo de um bloqueio ESP é a disseminação compartimentalizada; sua eficácia depende do agente AL passivamente se distribuir dentro do plano até atingir os nervos alvo. A absorção e difusão de AL através dos planos do tecido também parecem desempenhar uma função na extensão e qualidade do bloqueio.

A teoria vigente é que, por causa da descontinuidade dos músculos intercostais, o AL se difunde anteriormente aos ramos ventrais e dorsais dos nervos espinhais e através do tecido conjuntivo intertransverso para entrar no espaço paravertebral torácico (Figura 4).

## O Bloqueio ESP serve como substituto do Bloqueio Paravertebral? Até que Distância o Injetado se Espalha?

Estudos de imagem adicionais foram realizados a fim de se determinar a extensão da dispersão de AL como um meio de explicar o verdadeiro mecanismo de ação. Na publicação de Forero, os autores ampliaram a série de casos analisando a dispersão do injetado tanto em imagens de tomografia computadorizada (TC) quanto em cadáveres.<sup>4</sup> Em 1 paciente, depois que 25 ml de solução foram injetados superficialmente nos músculos ES, as imagens de TC revelaram a dispersão céfalo-caudal de T1 a T11, com dispersão lateral mínima. Em seu trabalho cadavérico, eles injetaram corante azul de metileno superficialmente ao músculo ES em um cadáver, e profundamente ao eretor da espinha bilateralmente em outro. A dissecação do segundo cadáver demonstrou a coloração das ramificações laterais dos ramos dorsais da raiz espinhal de maneira longitudinal, mas nenhuma dispersão anterior além dos músculos intercostais. Com o segundo cadáver, e injeção profunda no músculo do eretor da espinha, a dispersão do corante foi muito maior e incluiu a área profunda dos músculos intercostais, através dos forames costrotransversos, e perto dos ramos ventral e dorsal da raiz do nervo espinhal.

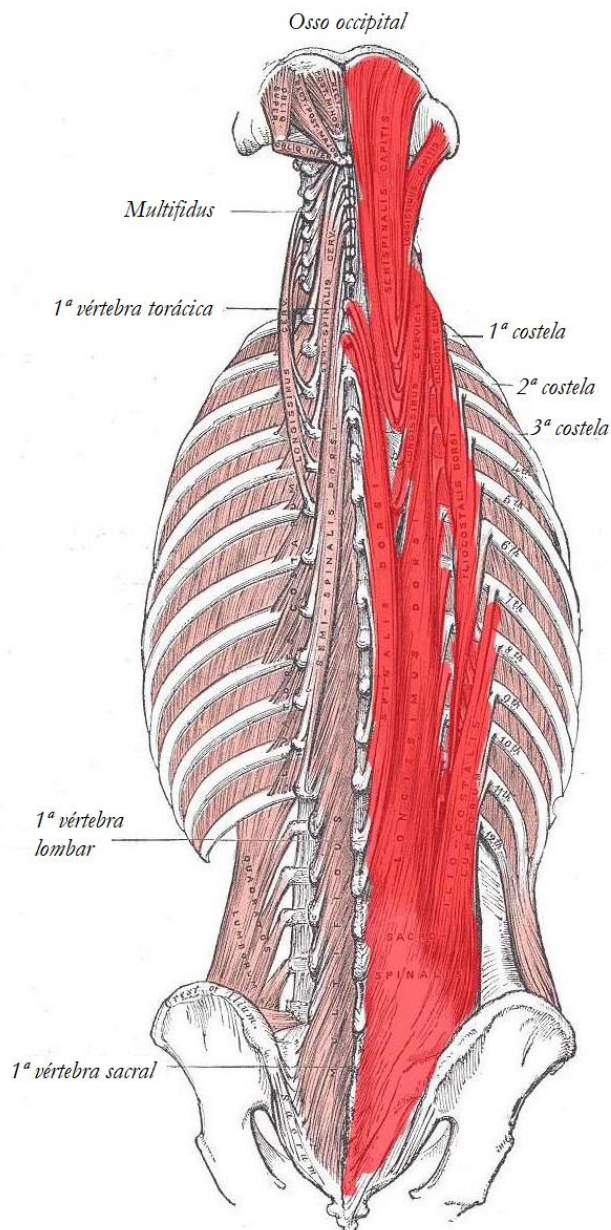
Chin et al<sup>6</sup> demonstraram em um estudo cadavérico que com 20 ml de corante injetado no processo transversos do T7 (abaixo do músculo ES), a dispersão foi vista cranialmente até as vértebras cranial inferior/torácica superior, e caudalmente tão baixo quanto a terceira vértebra lombar.

O trabalho cadavérico de Adhikary et al<sup>7</sup> analisou a dispersão de corante radiocontrastante profundamente no complexo de músculos ES em 3 cadáveres frescos. Seus resultados confirmaram aqueles vistos com Forero et al<sup>4</sup>, com dispersão craniocaudal até 9 níveis vertebrais junto dos músculos paraespinais e do espaço intercostal (Figura 5). Também foi visto corante nos forames neurais e no espaço epidural.

O caso reportado por Schwartzmann et al<sup>8</sup> de bloqueio ESP usando gadolínio mostrou claramente a dispersão do contraste para dentro do espaço paravertebral, através dos neuroforames, e uma dispersão epidural circunferencial resultante em 7 níveis torácicos (Figura 6).

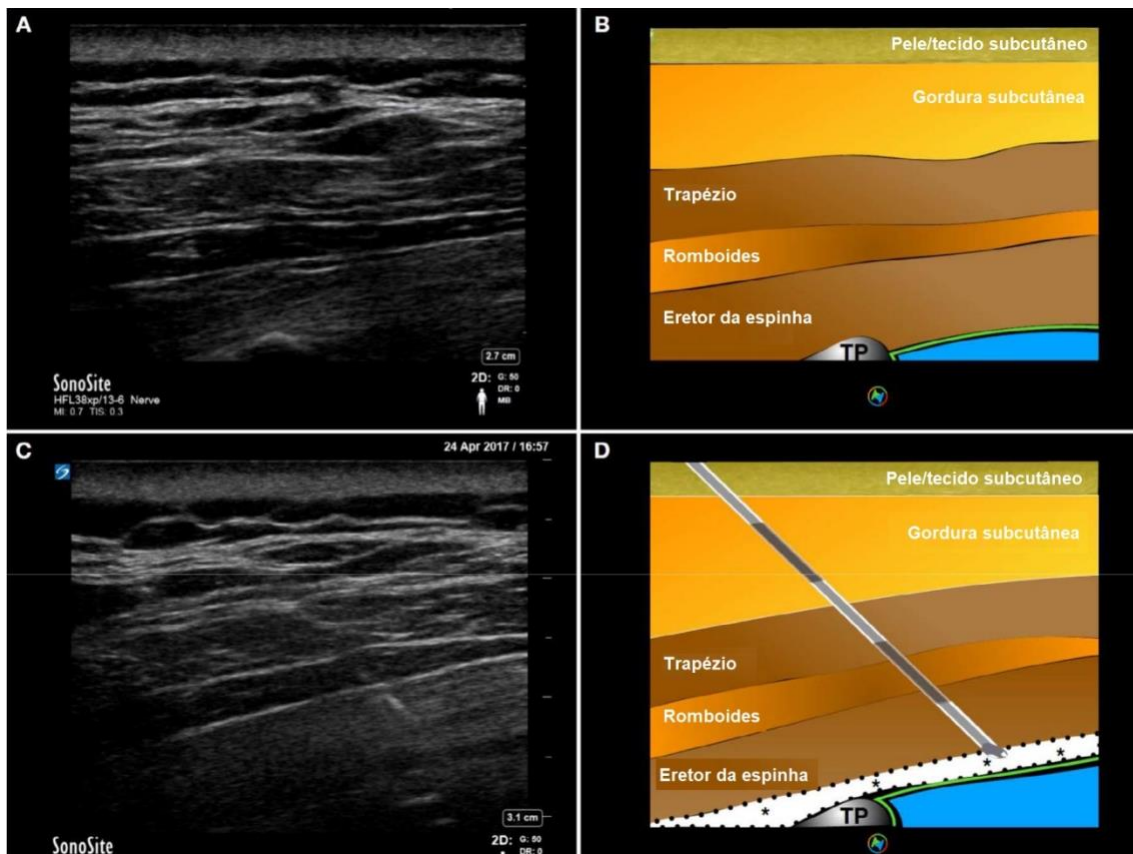
Todos esses resultados sugerem que o bloqueio ESP pode ser uma alternativa de opção analgésica ao bloqueio paravertebral (PVB), com algumas evidências demonstrando que a difusão do injetado para dentro do espaço paravertebral também exerce seus efeitos analgésicos.

Contudo, nem todos os estudos cadavéricos têm tido uma dispersão tão extensa do corante. Yang et al observaram apenas uma dispersão mínima para dentro do espaço paravertebral, e Ivanusic et al não conseguiram demonstrar qualquer dispersão para dentro do espaço paravertebral.<sup>9,10</sup>



**Figura 1.** Estruturas destacadas em vermelho indicam as 3 colunas dos músculos eretores da espinha. De medial a lateral: espinhal, longuíssimo, iliocostal. Fonte: Henry Vandyke Carter [domínio público], imagem reproduzida de Gray's Anatomy (figura 389; "Músculos Profundos das Costas"). CC BY 3.0.

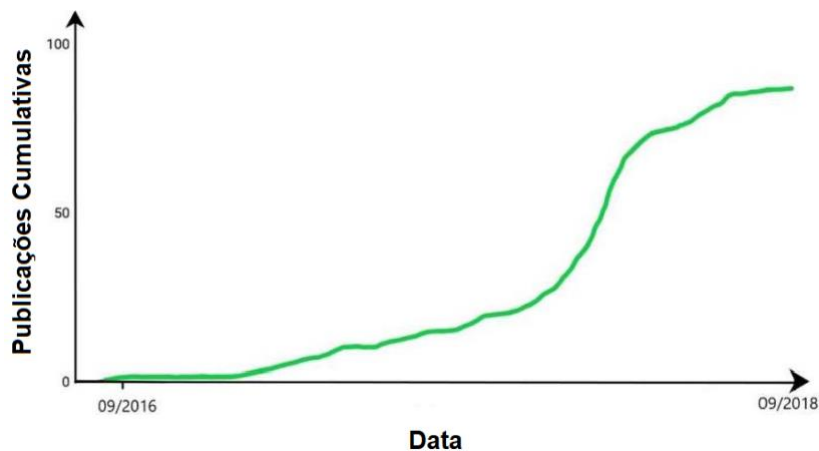
Ivanusic et al<sup>9</sup> realizaram um bloqueio ESP profundo no músculo ES com 20 ml de corante em 10 cadáveres (isto é, um total de 20 injeções). Como em estudos anteriores, houve extensa dispersão lateral e craniocaudal do corante ao redor do complexo ES. Mas apenas 1 das injeções levou a coloração dos ramos ventrais, e não houve dispersão anteriormente ao espaço paravertebral. Eles reconheceram, contudo, as limitações de tensão de tecido de estudos cadavéricos em replicar a dispersão de AL in vivo, e postularam que as mudanças de pressão intratorácica presentes em indivíduos vivos podem explicar a dispersão anterior para dentro do espaço paravertebral.



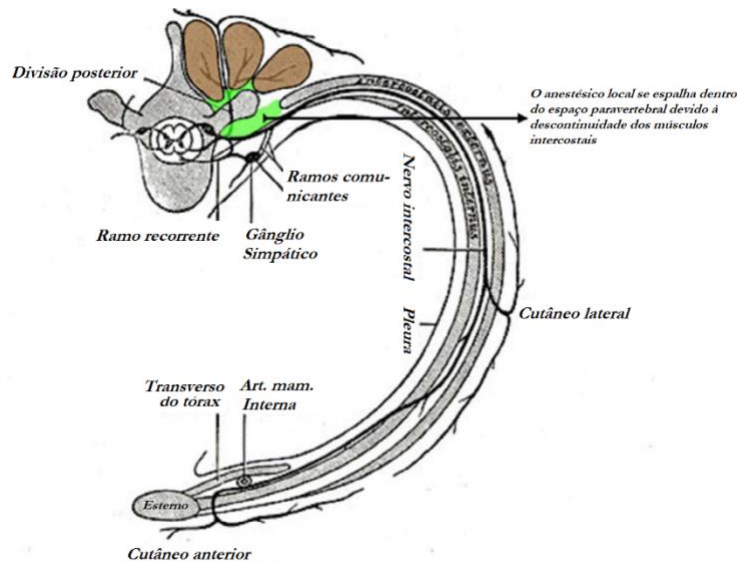
**Figura 2.** (A, B) Demonstração de camadas musculares e referências ósseas vistas em ultrassom ao se realizar um bloqueio do plano do eretor da espinha no nível torácico. Camadas, de superficiais a profundas: pele/gordura subcutânea, trapézio, romboides, eretor da espinha, processo transversal. (C, D) Entrada da agulha vista através das camadas de músculos no vetor da direita superior para a direita inferior da imagem. O anestésico local foi infiltrado profundamente no eretor da espinha (\*). A área hipocóica produzida como resultado é indicada pela área marcada de branco.

### O QUE AS EVIDÊNCIAS DIZEM? (ESTUDOS MAIORES)

A dispersão de corante azul de metileno e meios de contraste em cadáveres é informativa, mas esses estudos anatômicos se traduzem em um efeito clínico significativo? Para responder melhor esta pergunta, precisamos identificar os estudos clínicos maiores. Novamente, por causa da relativa infância do bloqueio ESP, a literatura é limitada, mas abaixo estão as principais áreas clínicas que têm produzido dados a partir de testes de controle randômico. Sem surpresas, muitos desses trabalhos se concentram em cirurgias no tronco.



**Figura 3.** Representação gráfica do crescimento rápido de publicações relacionadas ao bloqueio do plano do eretor da espinha.

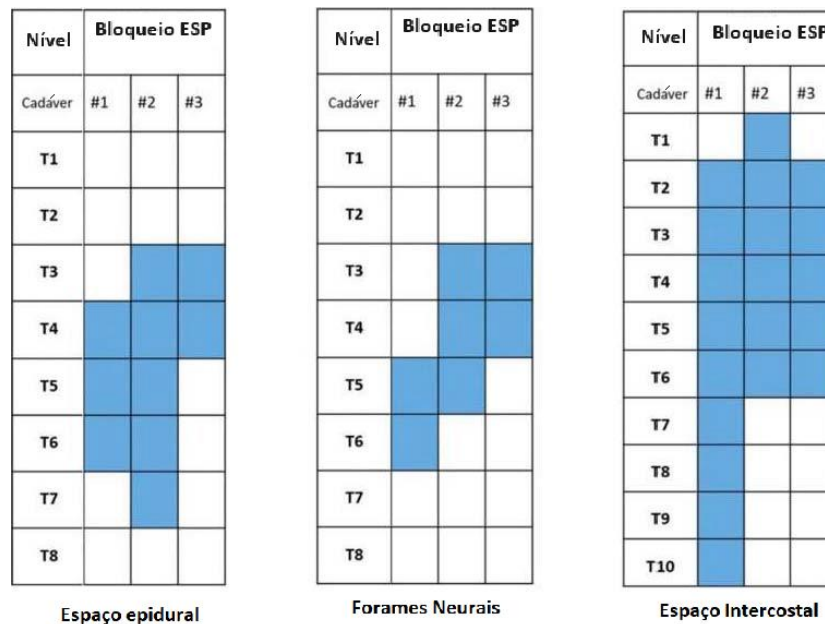


**Figura 4.** Estruturas destacadas em marrom indicam os músculos eretores da espinha. A área destacada em verde indica o anestésico local (AL) depositado abaixo do complexo erector da espinha. A injeção de AL se espalha para dentro do espaço paravertebral por causa da descontinuidade dos músculos intercostais. Fonte: Henry Vandyke Carter [domínio público], imagem reproduzida de Gray's Anatomy (figura 819: "Diagrama do Percurso e Ramos de Um Típico Nervo Intercostal"). CC BY 3.0.

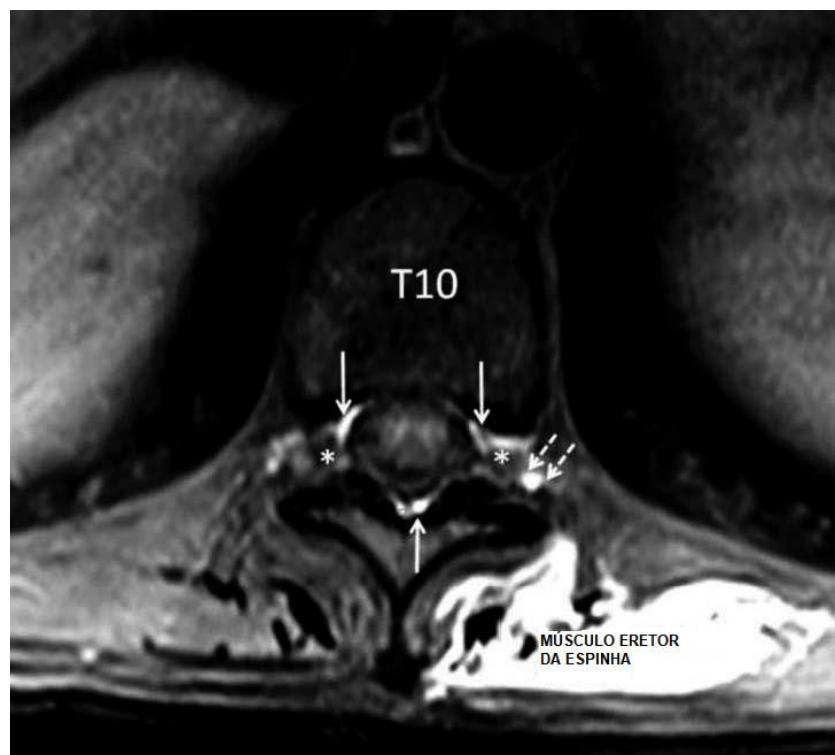
A partir da revisão agrupada de Tsui et al<sup>5</sup>, da literatura publicada, quase 90% dos bloqueios ESP foram realizados na região torácica, 9% na lombar, e <1% na região cervical. Oitenta por cento foram técnicas de injeção única, e 20% foram técnicas de cateter.

## Fraturas de Costela

A mortalidade causada por fraturas de costela foi relatada como tão alta quanto 33%.<sup>11</sup> Uma perigosa espiral descendente resulta da interrupção da mecânica respiratória pela dor, culminando em morbidade e mortalidade significativas.



**Figura 5.** Dispersão craniocaudal visível do corante azul de metileno em cadáveres após injeção de 20 ml no nível vertebral T5. Boa dispersão (faixa dos níveis vertebrais 5-9) vista nos espaços intercostais. O corante também é visualizado no espaço epidural e nos forames neurais em todos os 3 cadáveres. Reproduzido de Adhikary SD, Bernard S, Lopez H, Chin KJ. Bloqueio do plano do erector da espinha X bloqueio retrolaminar: um estudo de ressonância magnética e anatômico. Reg Anesth Pain Med. 2018;43(7):756-762, com permissão de BMJ Publishing Group Ltd (licença 4614451453587).



**Figura 6.** Imagens de ressonância magnética de gadolínio 45 minutos após bloqueio esquerdo do plano do eretor da espinha. Setas brancas: dispersão peridural circunferencial. Setas pontilhadas: dispersão paravertebral. Asteriscos: dispersão neuroforaminal bilateral. Reproduzido de Schwartzmann A, Peng P, Antunez Maciel M, et al. Dispersão epidural do bloqueio bilateral do plano do eretor da espinha (ESP). *Reg Anesth Pain Med.* 2019;44:131, com permissão de BMJ Publishing Group Ltd (license 4613860141186).

Para pacientes com comorbidades respiratórias pré-existentes e/ou sensibilidade a opioides, a anestesia regional geralmente é uma terapia que salva vidas. A analgesia peridural torácica foi por muito tempo reverenciada como o padrão de ouro para pacientes com dor de fratura traumática de costela, mas os bloqueios do plano miofascial (p.ex.: do serrátil anterior, do ES) e os PVBs agora se tornaram opções alternativas.

Uma coorte retrospectiva em um centro de trauma de nível 1 na Pensilvânia examinou os resultados analgésicos e o efeito nos volumes respiratórios ao se realizar bloqueio ESP em pacientes com fraturas traumáticas de costela.<sup>12</sup> Para 79 pacientes, volumes de espirometria de incentivo, consumo de opioide por 12 horas, e pontuações mais altas de dor estática em uma escala de classificação numérica (NRS) foram registradas antes do bloqueio ESP e até 72 horas após o bloqueio. Todos os pacientes receberam analgesia multimodal antes da realização do bloqueio. A maioria (53%) tinha entre 5 e 7 costelas fraturadas, e 77% dos pacientes receberam um cateter ESP para permitir uma infusão contínua de AL no plano miofascial, com os restantes recebendo uma técnica de injeção única. Os cateteres permaneceram no local até a equipe de dor aguda considerar que a dor podia ser manejada somente com analgesia oral (duração média: 3,7 dias; variação: 0,6-9,3 dias). Os volumes de espirometria de incentivo quase dobraram desde a linha basal durante as primeiras 24 horas, com um aumento médio de 545 ml. Além disso, esse efeito foi mantido por mais de 72 horas. As pontuações máximas de dor na escala numérica (NRS) foram estatística e significativamente reduzidas, e o consumo de opioides foi reduzido em pacientes que receberam uma técnica contínua (mas isso não alcançou relevância estatística). Não houve mudança na pressão arterial média de nenhum dos pacientes. Aqueles que receberam um bloqueio ESP com injeção única mostraram resultados menos convincentes no geral. Os autores concluíram que o bloqueio ESP se tornou a principal intervenção regional para pacientes com fratura de costela na sua instituição. Eles também sugeriram que o seu benefício no perfil de segurança para pacientes com contraindicações a técnicas neuraxiais e perineuraxiais (isto é, pacientes anticoagulados).

## Cirurgia Torácica

A retração das costelas e a incisão dos músculos da parede torácica podem tornar a cirurgia torácica extremamente difícil no período pós-operatório. O impacto na mecânica respiratória é o mesmo naqueles com fraturas fraturadas descrito acima, e esses pacientes terão as mesmas complicações se a dor não for manejada adequadamente. Novamente, as evidências atualmente disponíveis levam muitos clínicos a empregar uma abordagem analgésica multimodal, com o uso de PVB torácico ou analgesia neuraxial (analgesia epidural torácica [AET] ou opioide intratecal). Contudo, esse não será um manejo apropriado para todos os pacientes, e as taxas de fracasso relatadas para PVB e AET chegam a 15%.

Até hoje, 1 estudo randomizado foi publicado investigando o uso de bloqueios ESP em adultos submetidos a cirurgia torácica vídeo assistida (CTVA). Em estudo randomizado controlado, Ciftci et al<sup>14</sup> compararam o consumo de opioides e pontuações de dor de bloqueios de injeção única com um grupo de controle (sem bloqueio). Os dados mostraram um consumo de opioides (176.66 µg ± 88.83 µg X 717.33 µg ± 133.98 µg) e pontuações de dor estatisticamente menores no grupo ESP. Também encontraram taxas estatisticamente mais baixas de náusea e coceira no grupo ESP (náusea; *P* = 0,010). Esse estudo sugere que o bloqueio ESP é um bloqueio poupador de opioides adequado para pacientes submetidos a CTVA

Para cirurgia torácica aberta, há vários relatos de caso e séries de caso descrevendo o uso bem-sucedido de cateteres ESP para analgesia de toracotomia póstero-lateral.

## Cirurgia de Mama

Os bloqueios ESP estão se mostrando promissores como técnica regional para analgesia de cirurgia de mama. Pequenos testes de controle randômico mostraram analgesia efetiva e consumo reduzido de opioides no pós-operatório em comparação à terapia padrão de pacientes submetidos a cirurgia para câncer de mama (incluindo mastectomia).<sup>17,18</sup> Entretanto, 1 teste randômico prospectivo em cirurgia de mastectomia radical mostrou pontuações de dor e consumo pós-operatório de tramadol menores se for realizado um bloqueio de nervo peitoral modificado em vez de um bloqueio ESP.<sup>19</sup> Estudos comparativos maiores precisam ser conduzidos para se avaliar a verdadeira eficácia e os benefícios para este grupo cirúrgico.

## Cirurgia Cardíaca

Vários estudos foram realizados usando-se bloqueios ESP para pacientes submetidos a cirurgia cardíaca aberta. Esta é uma especialidade cirúrgica com procedimentos que requerem altas doses intraoperatórias de agentes coagulantes, e, portanto, a anestesia regional tem sido tradicionalmente evitada. Pacientes submetidos a cirurgia cardíaca eletiva com bypass cardiopulmonar tiveram pontuações de dor significativamente menores (até 12 horas após a extubação) se tiverem sido realizados bloqueios ESP bilaterais em vez da terapia padrão apenas com paracetamol e tramadol intravenosos.<sup>20</sup> Um estudo caso-controle pareado, mostrando o antes e o depois, mostrou resultados similares, mas também descobriu que eventos adversos no pós-operatório, o tempo para remoção da drenagem do tórax e o tempo para a primeira mobilização foram todos significativamente menores se tiverem sido realizados bloqueios ESP.<sup>21</sup> Quando foram comparados a AET com os bloqueios ESP bilaterais contínuos para cirurgia cardíaca, 1 estudo descobriu pontuações de dor, espirometria de incentivo, duração na UTI e número de dias com ventilação comparáveis.<sup>22</sup>

## Cirurgia Abdominal

Cateteres da bainha do músculo reto (BMR) ganharam enorme popularidade como técnica para dor pós-operatória de laparotomia mediana. Todavia, este bloqueio fornece apenas analgesia somática à linha mediana do T6 até o T11. Para pacientes que tiverem incisões transversais, estomas, e drenos, os bloqueios da BMR não fornecerão analgesia. As alternativas que foram exploradas incluem bloqueio do plano transversal abdominal e, mais recentemente, bloqueios do quadrado lombar. Um benefício essencial percebido do bloqueio ESP em relação a outros bloqueios interfasciais para procedimentos abdominais (bainha do músculo reto, plano do transversal abdominal) é a dispersão anterior de injetado para dentro do espaço paravertebral e epidural. Isso bloquearia não apenas as raízes dos nervos espinhais, mas também os ramos comunicantes que transmitem fibras simpáticas, levando, assim, ao alívio da dor visceral. Isso foi destacado na pequena série de casos de Chin et al,<sup>23</sup> com alívio significativo da dor visceral após bloqueios ESP vistos em 3 pacientes bariátricos submetidos a cirurgia laparoscópica abdominal.

A literatura aponta para um amplo espectro de indicações para bloqueios ESP ao se considerar procedimentos abdominais. Isso inclui a laparotomia, a nefrectomia (laparoscópica e aberta), transplante renal, prostatectomia radical, nefrolitotripsia percutânea, herniorrafia, bypass gástrico, gastrectomia e parto cesáreo, para citar alguns.

Tulgar et al<sup>24</sup> realizaram um estudo controlado duplo-cego randomizado prospectivo comparando os bloqueios ESP e TAP em cirurgia de colecistectomia laparoscópica realizada em um hospital universitário de atenção terciária na Turquia. Sessenta pacientes foram recrutados e randomizados em 3 grupos iguais: TAP subcostal bilateral, ESP bilateral, e controle. Todos os pacientes receberam analgesia multimodal padrão e uma infusão intraoperatória de remifentanil, e aqueles que receberam um bloqueio o receberam ao final da cirurgia. Uma mistura padrão de 40 ml de AL foi usada em todos os pacientes. Nenhum paciente recebeu AL no local da cirurgia. Tulgar et al<sup>24</sup> descobriram que os pacientes nos dois grupos de bloqueio tiveram pontuações mais baixas para dor em descanso e dinâmica nas três primeiras horas do pós-operatório (*P* < 0,001) e um requisito analgésico de 24 horas menor, no geral.

Outro estudo randomizado controlado no Egito avaliou a eficácia do bloqueio ESP para analgesia pós-operatória em histerectomia abdominal total.<sup>25</sup> Os autores demonstraram que os pacientes que receberam bloqueios tiveram um consumo significativamente menor de fentanil nas primeiras 24 horas do pós-operatório, e pontuações de dor significativamente menores nas primeiras 12 horas.

## Cirurgia de Membros Inferiores

Um estudo controlado randomizado, duplo-cego, examinou a eficácia analgésica de bloqueios ESP lombares usados para pacientes submetidos a cirurgia de quadril e fêmur.<sup>26</sup> Em comparação com a analgesia intravenosa padrão, os autores descobriram que os pacientes

Droga	Dosagem Baseada no Peso		
	Paciente de 50 kg	Paciente de 70 kg	Paciente de +100 kg
Unilateral			
bupivacaína 0,25%, ml	30	40	40
bupivacaína 0.5%, ml	20 (dose máx.)	20	30
Bilateral			
bupivacaína 0,25%, ml	20 por lado (40 no total)	25 por lado (50 no total)	30 por lado (60 no total)
bupivacaína 0.5%, ml	Não aconselhável, volume insuficiente	Não aconselhável, volume insuficiente	Não aconselhável, volume insuficiente

**Tabela 1.** Guia de Concentração e Volume de Anestésico Local com Base em Peso para Bloqueio do Plano do Eretor da Espinha em Fraturas de Costela

com bloqueios ESP tiveram pontuações de dor significativamente mais baixas nas 6 primeiras horas, e um menor consumo total de tramadol em 24h (controle = 226 mg ± 35,89 mg, ESP block = 130 mg ± 50,99 mg;  $P < 0,001$ ). O bloqueio ESP também foi comparado aos bloqueios do quadrado lombar, e ambos mostraram resultados semelhantes em geral. Os dados produzidos sugerem que bloqueios ESP lombares podem fornecer analgesia efetiva como parte de uma estratégia analgésica multimodal.

Dada a dispersão potencial do AL no espaço epidural, é viável que as abordagens lombares ao bloqueio ESP levem a uma fraqueza do membro inferior. Selvi e Tulgar<sup>27</sup> publicaram um relato de caso descrevendo fraqueza bilateral transitória do membro inferior após um bloqueio ESP do T11.

## Novos Usos

Há uma abundância de relatos de caso e pequenas séries de casos na literatura, com resultados positivos. Os clínicos investigaram a efetividade do bloqueio ESP em pacientes submetidos a cirurgia nos membros superiores e na coluna.<sup>28</sup> Há até mesmo um relato de caso que sugere a efetividade da técnica para cefaleia por tensão refratária.<sup>29</sup>

Vários artigos sugeriram que o bloqueio ESP pode ser usado para dor crônica de ombro e cirurgia do braço.<sup>30</sup>

## QUESTÕES CLÍNICAS

Permanecem várias questões clínicas que exigem pesquisas adicionais.

### Quais são o Volume e a Concentração Ideais de AL?

- Os bloqueios do plano fascial dependem de uma técnica de alto volume e baixa concentração para a eficácia ideal.
- Em uma mini-revisão, De Cassai e Tonetti<sup>31</sup> determinaram que 3,6 ml de agente AL por dispersão desejada no nível vertebral foram adequados em bloqueios ESP. Contudo, atualmente, não há dados relacionando este volume à duração da ação.
- Luftig et al<sup>32</sup> investigaram especificamente o volume e a concentração usados em 16 artigos sobre bloqueio ESP (49 casos) quando indicados para analgesia de fraturas, para determinar os regimes ideais. Com base nas descobertas, eles criaram um guia baseado em peso pra bloqueio ESP nesses pacientes (Tabela 1).

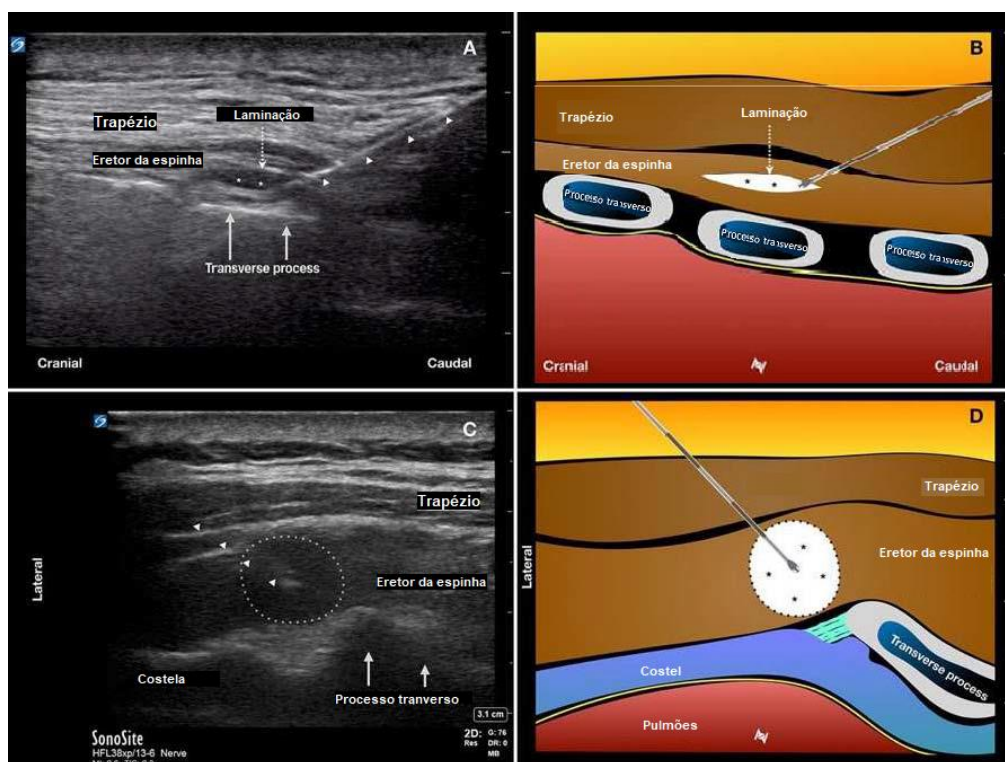
### Nível Único X Vários Níveis

- Como mostrado, os estudos cadavéricos e anatômicos mostram dispersão extensa do injetado ao redor do complexo ES com variados graus de dispersão para dentro dos forames neurais e do espaço epidural. Estudos adicionais precisarão esclarecer a decisão de se realizar o bloqueio em 2 níveis se uma técnica sem cateter estiver sendo empregada.
- Tulgar et al<sup>33</sup> demonstraram pontuações mais baixas de dor pós-operatória e uso de opioides em pacientes de toracotomia se tiverem sido realizados bloqueios ESP de 2 níveis, em vez de bloqueios de um só nível.
- Múltiplos relatos de caso publicados também descrevem o uso bem sucedido de uma abordagem bilateral.<sup>34,35</sup>
- Até hoje, não há estudos diretamente comparando a eficácia clínica de nível único com injeções/cateteres multiníveis.
- As inserções multiníveis de injeções/cateteres podem ter um papel quando se deseja uma analgesia extensa do tronco.

### Qual é a Abordagem Ideal?

- A abordagem classicamente descrita para o bloqueio ESP é uma posição de sonda do ultrassom parassagital com inserção de agulha no plano. Alguns clínicos relatam uma técnica “fora do plano” com a mesma posição da sonda.





**Figura 7.** Abordagem parasagital (A, B) e transversa (C, D) do nível vertebral T5 para o bloqueio do plano do erector da espinha. A trajetória da agulha é indicada pelas cabeças das setas. Nas imagens A e B, a ponta da agulha está localizada entre as fibras musculares, que correm paralelas ao raio do ultrassom na orientação da sonda parasagital. Quando o fluido é injetado aqui (\*), a aparência do ultrassom pode replicar o que foi visto com a injeção interfascial (também conhecida como laminação), mas o resultado será uma injeção intramuscular. Com uma abordagem transversa, como mostrado nas imagens C e D, a ponta da agulha está colocada intramuscularmente, de maneira semelhante. Contudo, a injeção nesta orientação resulta em dispersão circunferencial localizada do fluido (círculo pontilhado), o que tem menos possibilidade de ser confundido com uma dispersão interfascial. Reproduzido de Narayanan M, Venkataraju A. Abordagem transversa do bloqueio do erector da espinha: há mais? Reg Anesth Pain Med. 2019;44:529-530, com permissão de BMJ Publishing Group Ltd (license 4615000311499).

- Um problema documentado com a abordagem parasagital é a “laminação” — injeção entre as fibras musculares produzindo uma imagem de ultrassom consistente com dispersão dentro do plano fascial (Figura 7).<sup>36</sup> Isso ocorre por causa da orientação longitudinal das fibras musculares no complexo ES.
- Os autores observaram que esse fenômeno ocorre mais frequentemente quando se está fazendo a perfuração para a inserção do cateter com uma agulha Tuohy de calibre 16G.
- Com uma abordagem transversal, a laminação não será vista após uma injeção intramuscular.
- Os autores deste artigo recomendam realizar primeiro um bloqueio ESP de injeção única com uma abordagem transversa para criar um espaço alvo para inserção do cateter. O cateter pode, então, ser colocado usando-se uma abordagem parasagital ou transversa. As taxas de sucesso do bloqueio e a colocação correta do cateter podem ser mais altas com esta técnica.

## RESSALVAS

- Viés da publicação: Quando o resultado de casos e testes clínicos não está a favor de uma intervenção, eles podem não ser submetidos para publicação. Isso significa que, para uma técnica nova como o bloqueio ESP, o conjunto de evidências já relativamente pequeno pode sofrer com vieses de relatos.
- Como a técnica permanece em sua infância com a maioria dos dados vindo de relatos de caso, atualmente não há consenso sobre os regimes de dosagem para as várias indicações. Isso torna mais difícil a comparação entre estudos.

## RESUMO

- A partir das evidências que temos disponíveis, o bloqueio ESP deve ser considerado uma opção analgésica alternativa para pacientes com dor aguda ou crônica do tronco.

- A maioria dos dados favoráveis ao bloqueio ESP depende de seu uso como parte de um pacote analgésico multimodal, e isso deve ser considerado ao se planejar o cuidado ao paciente.
- Mais pesquisa precisa ser conduzida para se determinar sua verdadeira efetividade em comparação com outras técnicas regionais, bem como regimes de dosagem ideais.

## REFERÊNCIAS

1. Schleich DL. *Schmerzlose Operationen*. 4th ed. Berlin: Springer Verlag; 1899.
2. Blanco R. Tap block under ultrasound guidance: the description of a “no pops” technique. *Reg Anesth Pain Med*. 2007;32:130.
3. Chin KJ, McDonnell JG, Carvalho B, Sharkey A, Pawa A, Gadsden J. Essentials of our current understanding: abdominal wall blocks. *Reg Anesth Pain Med*. 2017;42:133-183.
4. Forero M, Adhikary SD, Lopez H, Tsui C, Chin KJ. The erector spinae plane block: a novel analgesic technique in thoracic neuropathic pain. *Reg Anesth Pain Med*. 2016;41(5):621-627.
5. Tsui BCH, Fonseca A, Munshey F, McFadyen G, Caruso TJ. The erector spinae plane (ESP) block: a pooled review of 242 cases. *J Clin Anesth*. 2019;53:29-34.
6. Chin KJ, Adhikary S, Sarwani N, Forero M. The analgesic efficacy of pre-operative bilateral erector spinae plane (ESP) blocks in patients having ventral hernia repair. *Anaesthesia*. 2017;72:452-460.
7. Adhikary SD, Bernard S, Lopez H, Chin KJ. Erector spinae plane block versus retrolaminar block: a magnetic resonance imaging and anatomical study. *Reg Anesth Pain Med*. 2018;43(7):756-762.
8. Schwartzmann A, Peng P, Maciel MA, et al. Mechanism of the erector spinae plane block: insights from a magnetic resonance imaging study. *Can J Anaesth*. 2018;65:1165-1166.
9. Ivanusic J, Konishi Y, Barrington MJ. A cadaveric study investigating the mechanism of action of erector spinae blockade. *Reg Anesth Pain Med*. 2018;43(6):567-571.
10. Yang HM, Choi YJ, Kwon HJ, O J, Cho TH, Kim SH. Comparison of injectate spread and nerve involvement between retrolaminar and erector spinae plane blocks in the thoracic region: a cadaveric study. *Anaesthesia*. 2018;73(10):1244-1250.
11. Pressley C, Fry W, Philp A, Berry S, Smith R. Predicting outcome of patients with chest wall injury. *Am J Surg*. 2012;204:910-914.
12. Adhikary SD, Liu WM, Fuller E, Cruz-Eng H, Chin KJ. The effect of erector spinae plane block on respiratory and analgesic outcomes in multiple rib fractures: a retrospective cohort study. *Anaesthesia*. 2019;74(5):585-593.
13. Romero A, Garcia JEL, Joshi GP. The state of the art in preventing post-thoracotomy pain. *Semin Thorac Cardiovasc Surg*. 2013;25:116-124.
14. Ciftci B, Ekinci M, Cem Celik E, Cem Tukac I, Bayrak Y, Oktay Atalay Y. Efficacy of an ultrasound-guided erector spinae plane block for postoperative analgesia management after video-assisted thoracic surgery: a prospective randomized study. *J Cardiothorac Vasc Anesth*. 2019. pii:S1053-0770(19)30407-0.
15. Kelava M, Anthony D, Elsharkawy H. Continuous erector spinae plane block for postoperative analgesia after thoracotomy in a lung transplant recipient. *J Cardiothorac Vasc Anesth*. 2019;32(5):e9-e11.
16. Nath S, Bhoi D, Mohan VK, Talawar P. USG-guided continuous erector spinae block as a primary mode of perioperative analgesia in open posterolateral thoracotomy: a report of two cases. *Saudi J Anaesth*. 2018;12(3):471-474.
17. Gurkan Y, Aksu C, Kus A, Yorukoğlu UH, Kökçüoğlu CT. Ultrasound guided erector spinae plane block reduces postoperative, opioid consumption following breast surgery: a randomized controlled study. *J Clin Anesth*. 2018;50:65-68.
18. Altıparmak B, Korkmaz Toker M, Uysal AI, Gumüş Demirbilek S. Comparison of the efficacy of erector spinae plane block performed with different concentrations of bupivacaine on postoperative analgesia after mastectomy surgery: randomized, prospective, double blinded trial. *BMC Anesthesiol*. 2019;19(1):31.
19. Altıparmak B, Korkmaz Toker M, Uysal AI, Turan M, Gumüş Demirbilek S. Comparison of the effects of modified pectoral nerve block and erector spinae plane block on postoperative opioid consumption and pain scores of patients after radical mastectomy surgery: a prospective, randomized, controlled trial. *J Clin Anesth*. 2019;54:61-65.
20. Krishna SN, Chauhan S, Bhoi D, et al. Bilateral erector spinae plane block for acute post-surgical pain in adult cardiac surgical patients: a randomized controlled trial. *J Cardiothorac Vasc Anesth*. 2019;33(2):368-375.
21. Macaire P, Ho N, Nguyen T, et al. Ultrasound-guided continuous thoracic erector spinae plane block within an enhanced recovery program is associated with decreased opioid consumption and improved patient postoperative rehabilitation after open cardiac surgery—a patient-matched, controlled before-and-after study. *J Cardiothorac Vasc Anesth*. 2019;33(6):1659-1667.
22. Nagaraja PS, Ragavendran S, Singh NG, et al. Comparison of continuous thoracic epidural analgesia with bilateral erector spinae plane block for perioperative pain management in cardiac surgery. *Ann Card Anaesth*. 2018;21:323-327.

23. Chin KJ, Malhas L, Perlas A. The erector spinae plane block provides visceral abdominal analgesia in bariatric surgery a report of 3 cases. *Reg Anesth Pain Med.* 2017;42(3):372-376.
24. Tulgar S, Kapakli MS, Kose HC, et al. Evaluation of ultrasound-guided erector spinae plane block and oblique subcostal transversus abdominis plane block in laparoscopic cholecystectomy: randomized, controlled, prospective study. *Anesth Essays Res.* 2019;13:50-56.
25. Hamed MA, Goda AS, Basiony MM, Fargaly OS, Abdelhady MA. Erector spinae plane block for postoperative analgesia in patients undergoing total abdominal hysterectomy: a randomized controlled study original study. *J Pain Res.* 2019;12:1393-1398.
26. Tulgar S, Kose HC, Selvi O, et al. Comparison of ultrasound-guided lumbar erector spinae plane block and transmuscular quadratus lumborum block for postoperative analgesia in hip and proximal femur surgery: a prospective randomized feasibility study. *Anesth Essays Res.* 2018;12(4):825-831.
27. Selvi O, Tulgar S. Ultrasound guided erector spinae plane block as a cause of unintended motor block. *Rev Esp Anesthesiol Reanim.* 2018;65(10):589-592.
28. Ueshima H, Inagaki M, Toyone T, Otake H. Efficacy of the erector spinae plane block for lumbar spinal surgery: a retrospective study. *Asian Spine J.* 2019;13(2):254-257.
29. Ueshima H, Otake H. Successful cases of bilateral erector spinae plane block for treatment of tension headache. *J Clin Anesth.* 2019;54:153.
30. Tsui BC, Mohler D, Caruso TJ, Horn JL. Cervical erector spinae plane block catheter using a thoracic approach: an alternative to brachial plexus blockade for forequarter amputation. *Can J Anesth.* 2019;66:119-120.
31. De Cassai A, Tonetti T. Local anesthetic spread during erector spinae plane block. *J Clin Anesth.* 2018;48:60-61.
32. Luftig J, Mantuani D, Herring AA, Dixon B, Clattenburg E, Nagdev A. The authors reply to the optimal dose and volume of local anesthetic for erector spinae plane blockade for posterior rib fractures. *Am J Emerg Med.* 2018;36:1103-1104.
33. Tulgar S, Selvi O, Ozer Z. Clinical experience of ultrasound-guided single and bi-level erector spinae plane block for postoperative analgesia in patients undergoing thoracotomy. *J Clin Anesth.* 2018;50:22-23.
34. Altıparmak B, Korkmaz Toker M, Uysal AI, Gumus Demirbilek S. Bi-level erector spinae plane block for the control of severe back pain related to vertebral metastasis. *BMJ Case Rep.* 2019;12(6).
35. Balaban O, Aydın T. Ultrasound guided bi-level erector spinae plane block for pain management in Herpes Zoster. *J Clin Anesth.* 2019;52:31-32.
36. Narayanan M, Venkataraju A. Transverse approach to the erector spinae block: is there more? *Reg Anesth Pain Med.* 2019;44:529-530.



Este trabalho da WFSA está licenciado sob uma Licença Internacional Creative Commons - Atribuição-NãoComercial-SemDerivações 4.0. Para ver esta licença, visite <https://creativecommons.org/licenses/by-nc-nd/4.0/>